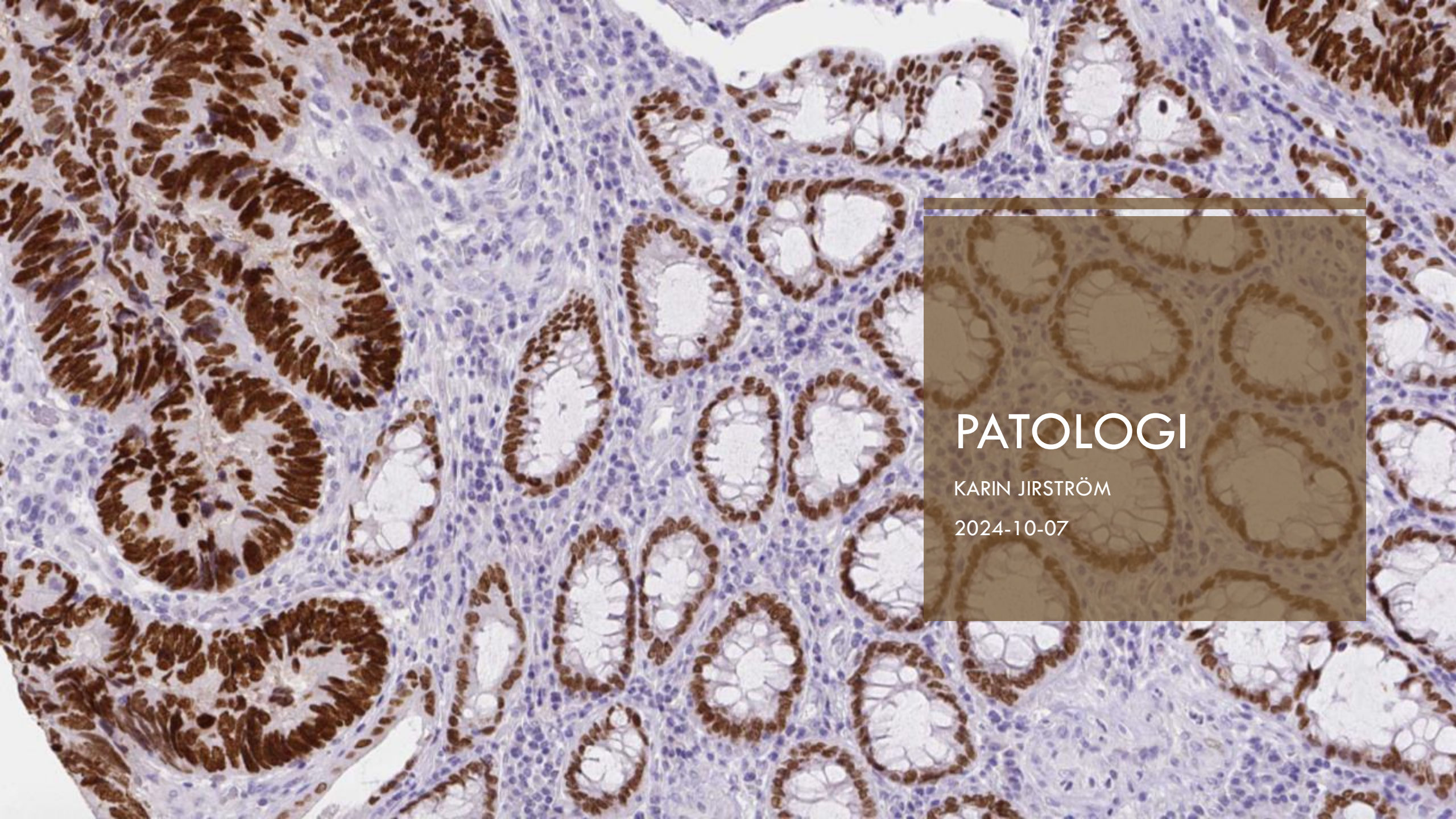

PATOLOGI

KARIN JIRSTRÖM

2024-10-07

PROGNOSTIK - SAMMANFATTNING

- Adenocarcinom i kolon och rektum är inte en sjukdom utan en familj av sjukdomar med:
  - olika förstadier
  - olika molekylära karakteristika
  - olika förmåga att utvecklas och anpassa sig
- En del av ovan, men inte allt, återspeglas i morfologin
- Traditionell histopatologi fortfarande basen för prognostisering

VERKTYG FÖR DIAGNOSTIK OCH PROGNOSTIK

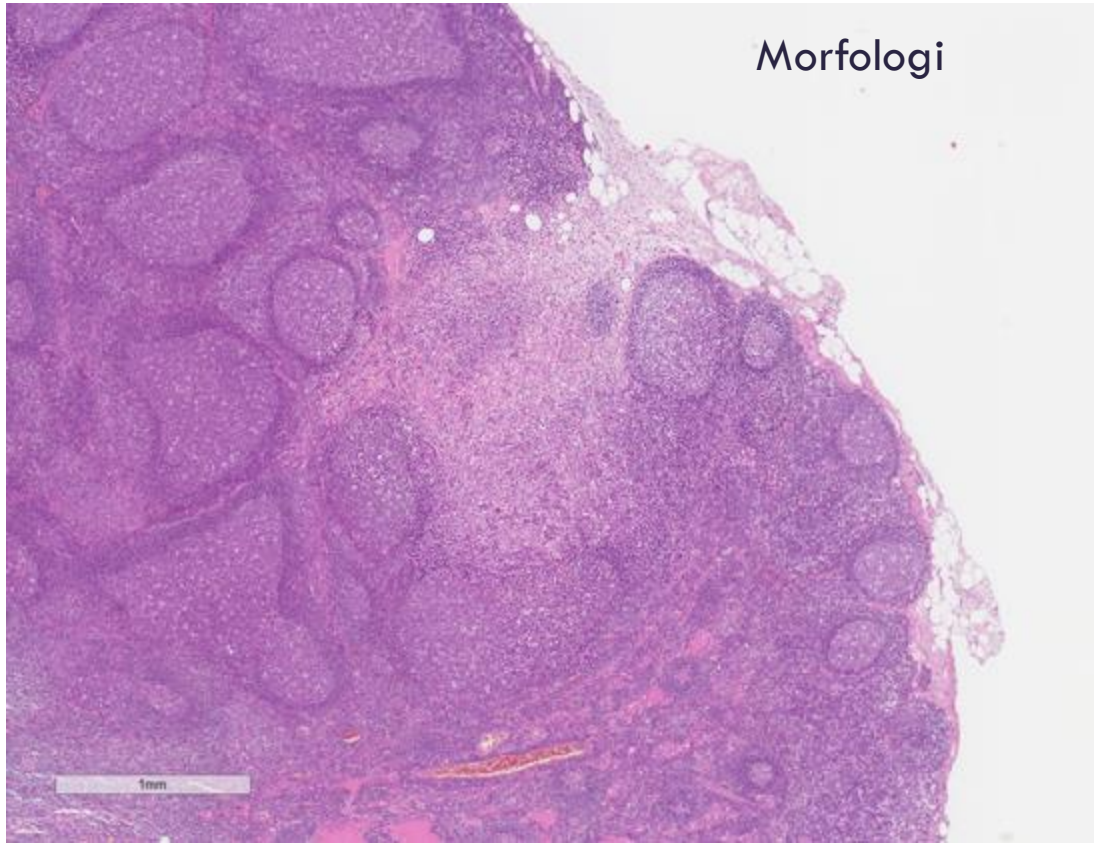

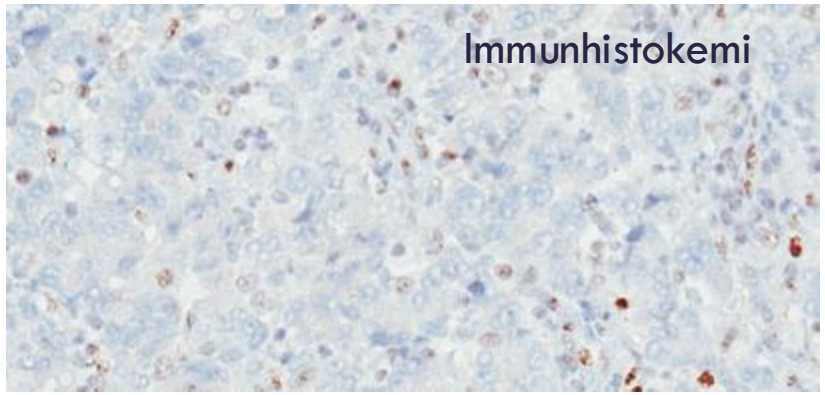

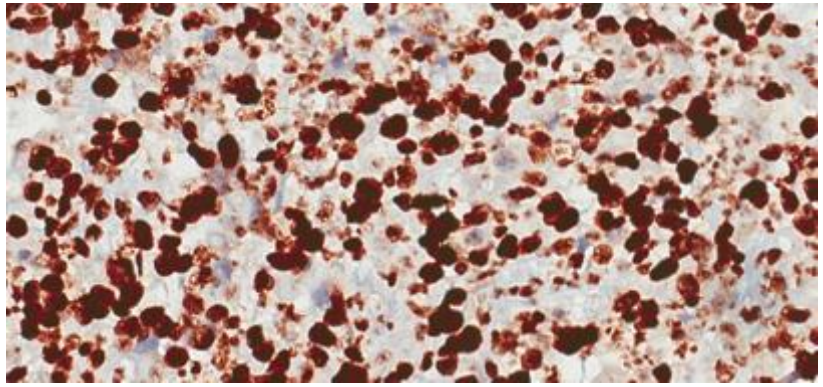

TN(M) OCH YTTERLIGARE RISKFAKTORER

T-stadium: T3a: <1 mm, T3b: 1–5 mm, T3c: 6–15 mm, T3d> 15 mm

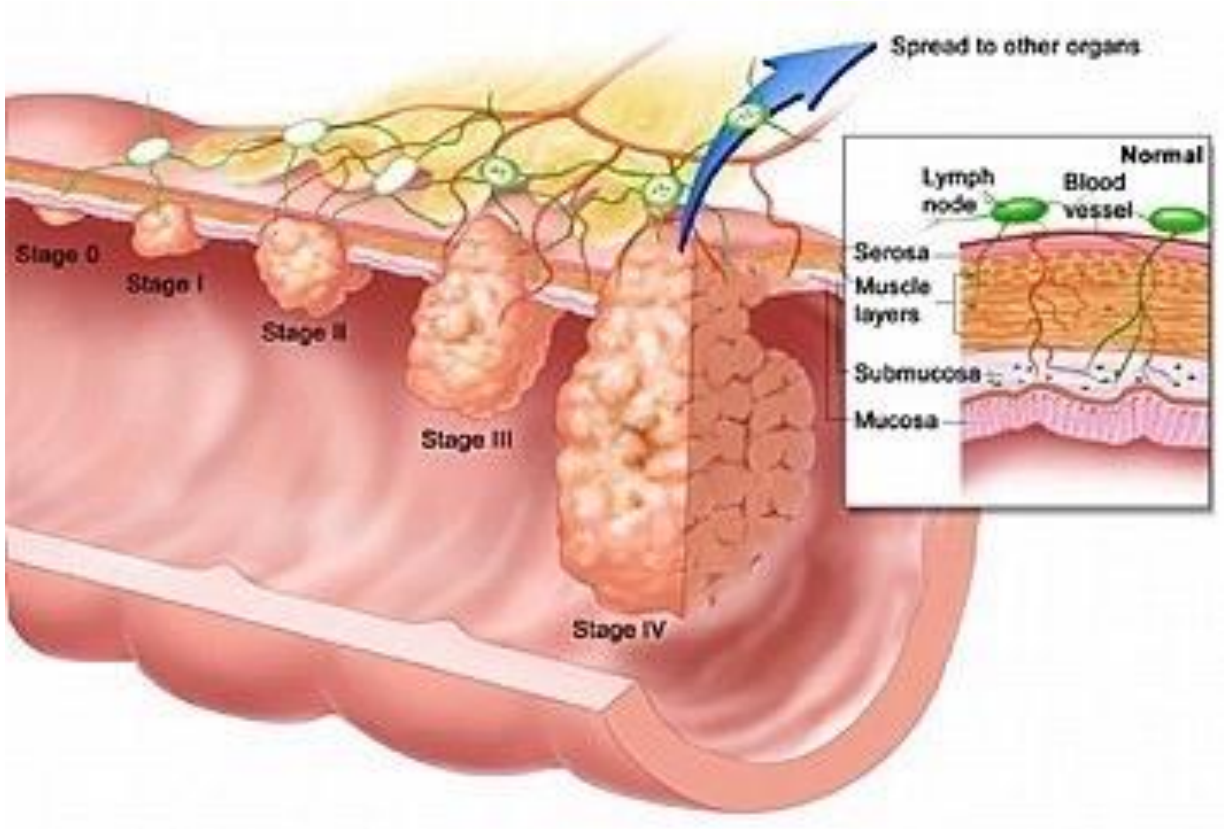

Tumörtyp
(icke-mucinös/mucinös, signetring, medullär)
Radikalitet
Differentieringsgrad
Tumörregression (neoadj)
Perineural växt
Blodkärlsinväxt (extramural)
Lymfkärlsinväxt
Tumour budding

N-stadium: N0: 0, N1a:1-2, N1b:3, N1c: tumördeposits, N2a: 4-6, N2b: ≥7

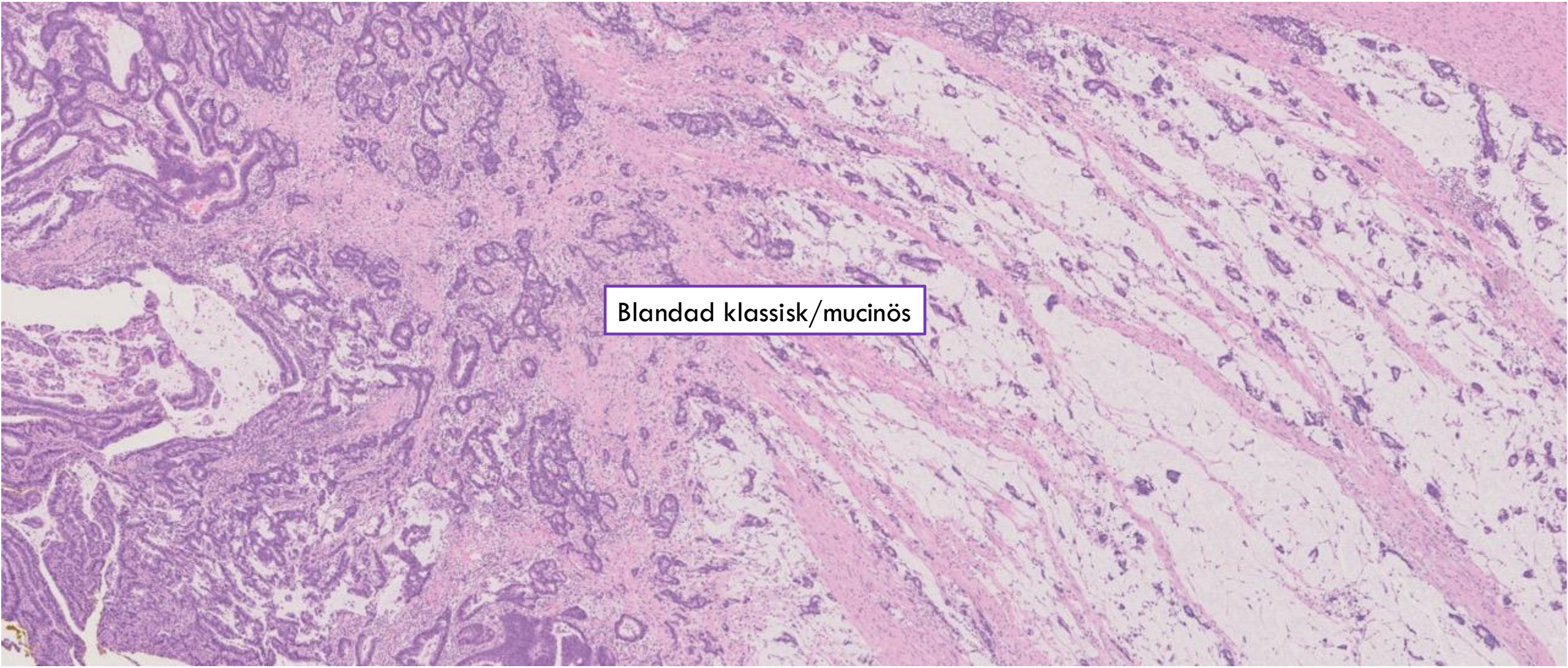
Blandad klassisk/mucinös

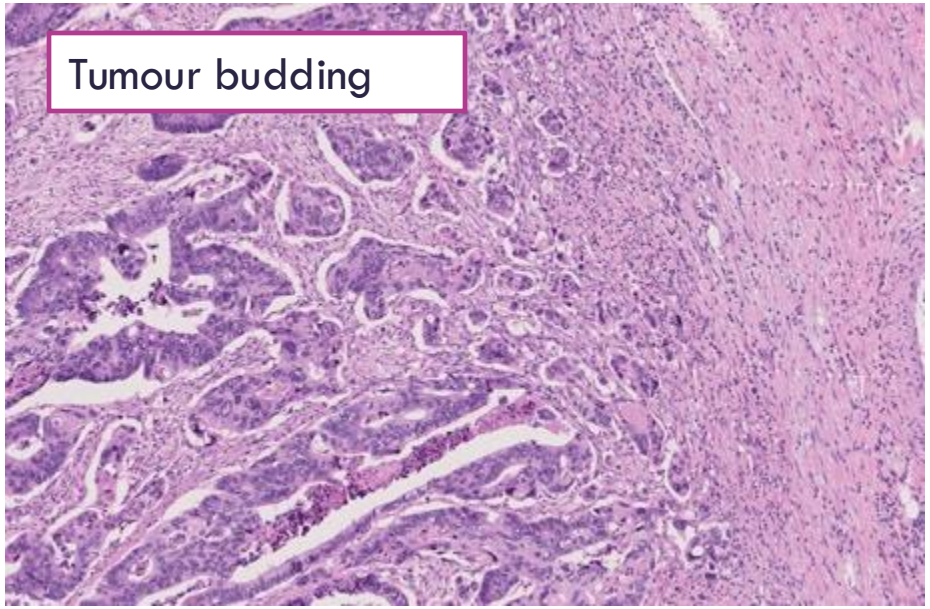
Tumour budding

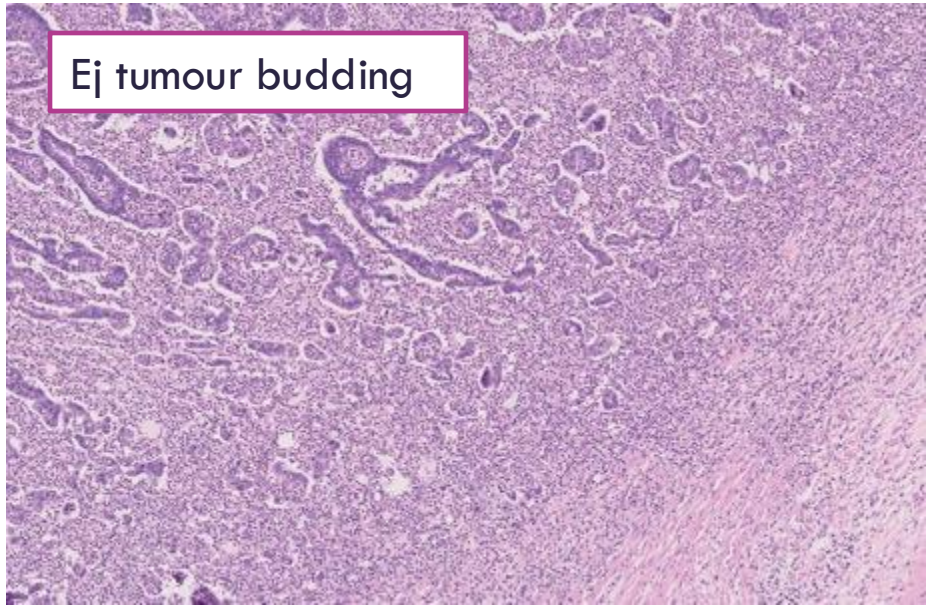
Ej tumour budding

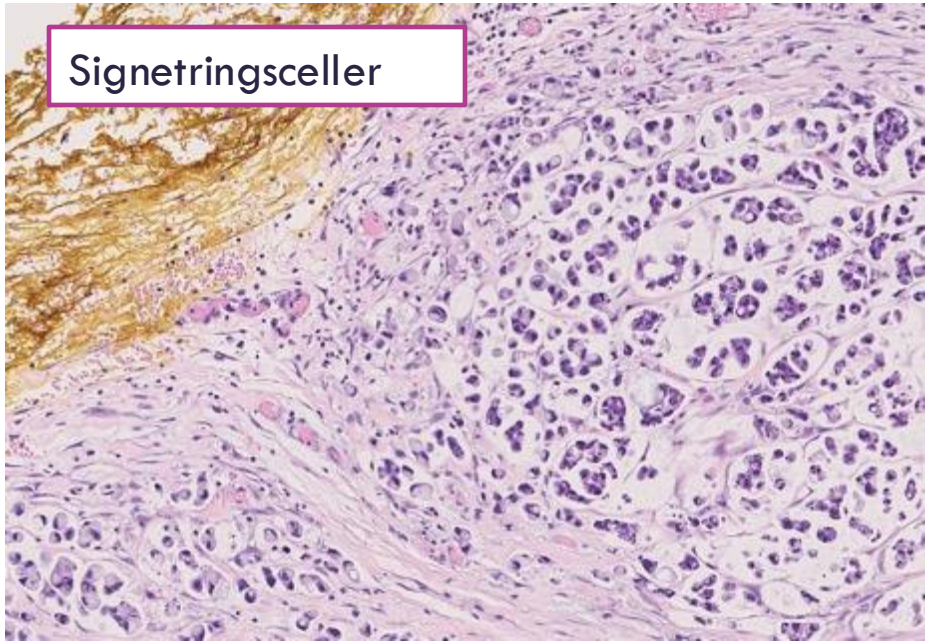
Signetringsceller

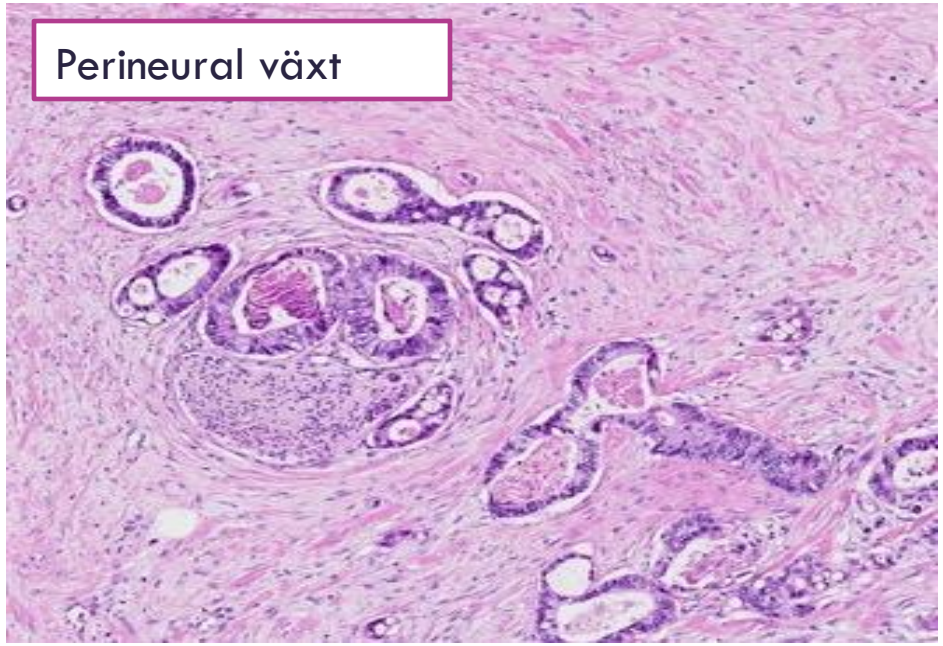
Perineural växt

TUMOUR BUDDING - SUBKLASSIFICERING

0

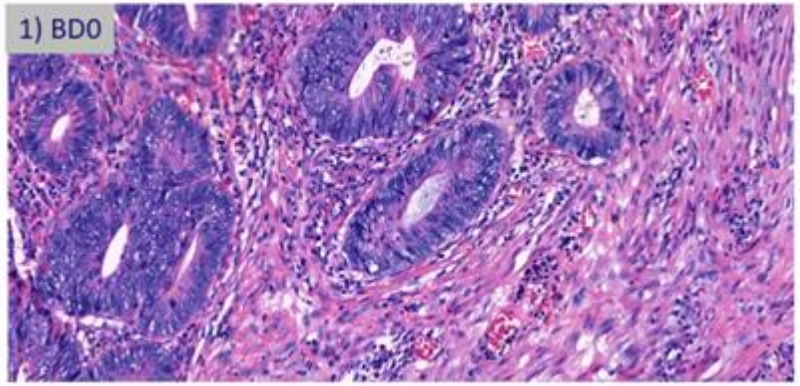

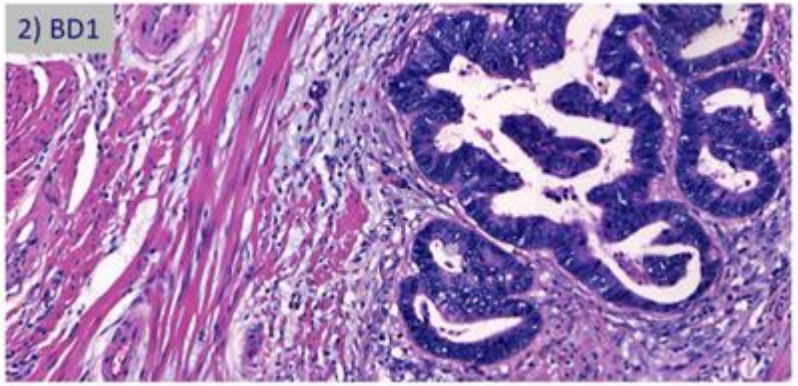

1-4

5-9

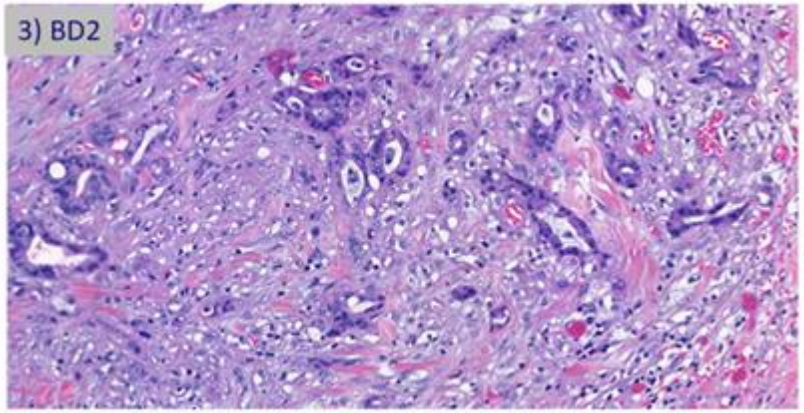

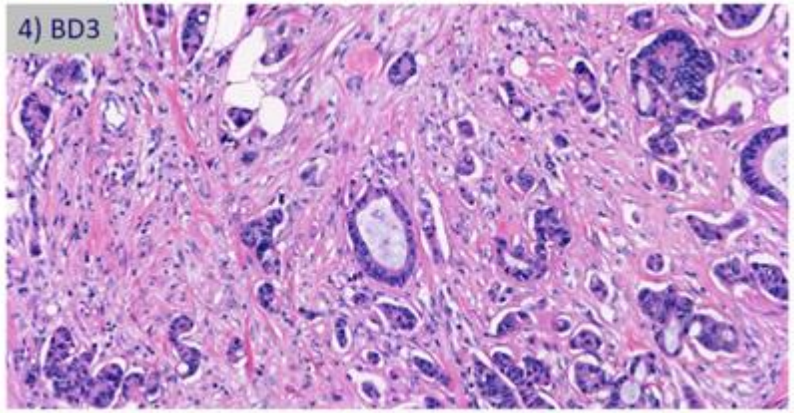

≥ 10

Zlobec et al., Virchows Archiv 479: 1085–1090 (2021)

ALGORITM FÖR TOLKNING AV ANALYS MED MISMATCH REPAIR-PROTEINER MED IMMUNHISTOKEMI

Immunhistokemi: MLH1, PMS2, MSH2, MSH6

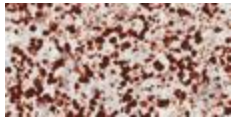

→ Inget bortfall/pMMR

→ Förlust av minst ett av fyra MMR-proteiner

Förlust av både MSH2 och MSH6
Isolerad färlust av MSH6
Isolerad förlust av PMS2

→ Sannolikt Lynch syndrom ärftlighetsutredning

Förlust av MLH1 och PMS2

↓

BRAF^{V600E}-mutation?

Vildtyp → Sannolikt Lynch syndrom ärftlighetsutredning

Mutation → Sporadisk CRC med dMMR

Nivåklassificering av polypcancer

Haggitt

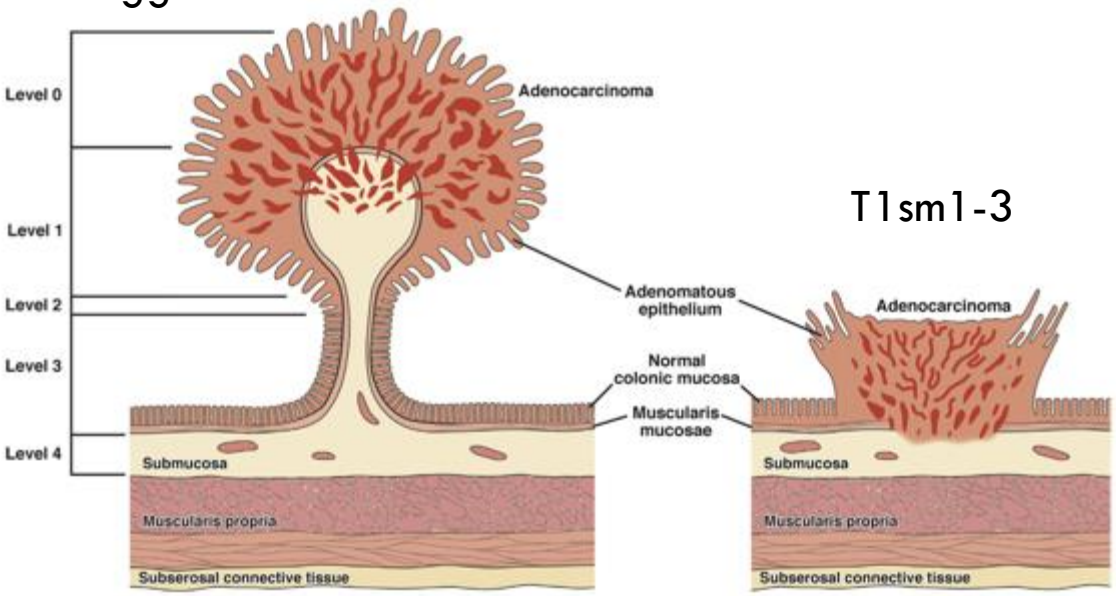

T1sm1-3

sm1 sm2 sm3

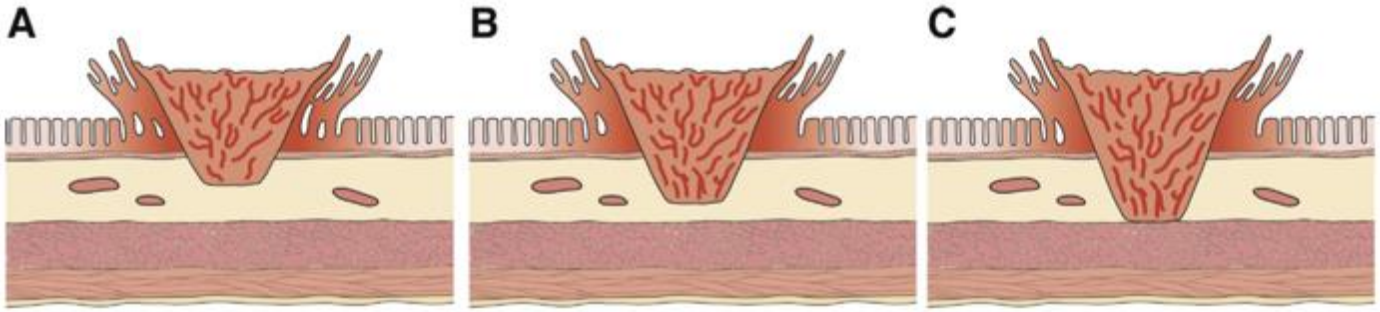

<u>Hög risk vid polypektomi, EMR och TEM</u>

- Ej radikal/ <1 mm marginal
- Höggradig tumör
- Lymf–/kärlinvasion
- Inväxt i submukosan >1mm
- Tumour budding

Shaukat et al., Gastroenterology;159:1916–1934 (2020)

63-ÅRIG MAN MED POLYPCANCER

Frågeställning: Cancer? Annat?

Burk 1 innehåller EID-preparat dvs endoskopisk intermuskulär dissektion. Preparatet kommer från distala rektum och mäter 5 x 5 cm. Det viktiga är att cirkulära muskellagret är borttaget, dvs radikaliteten skall bestämmas i förhållande till den cirkulära muskeln som är borttagen med tumören. Tacksam för noggrann radikalitetsbestäming eftersom det är helt avgörande för patientens fortsatta behandling. SVF.

Tacksam för PAD.

Preparatet utgörs av: ESD Endoskopisk Submukös Dissektion

Återbesök:

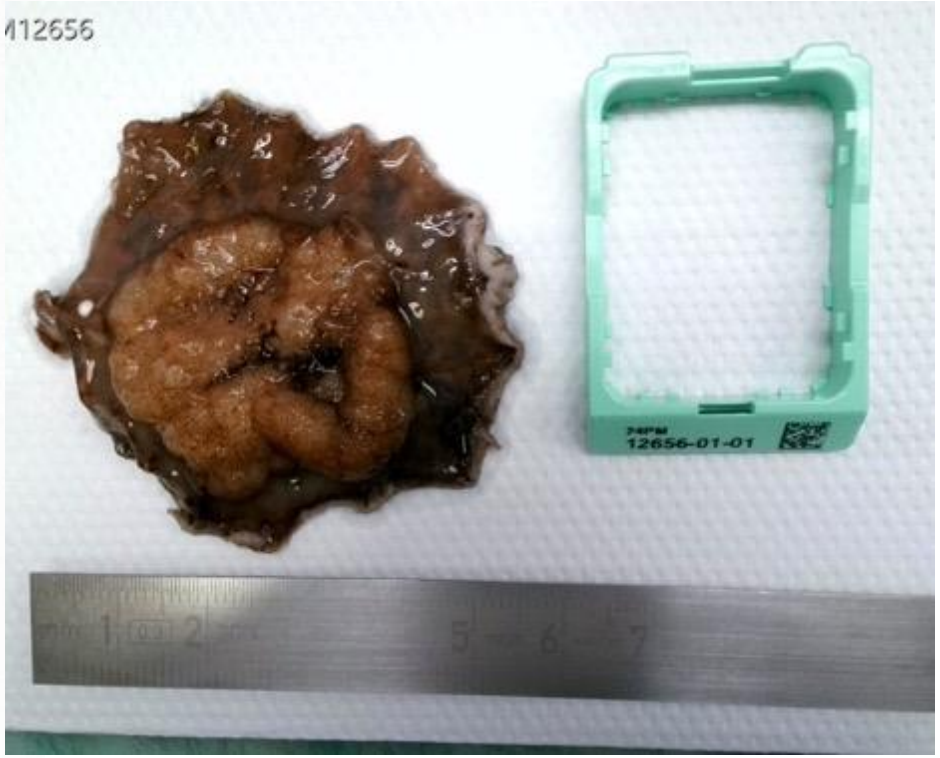

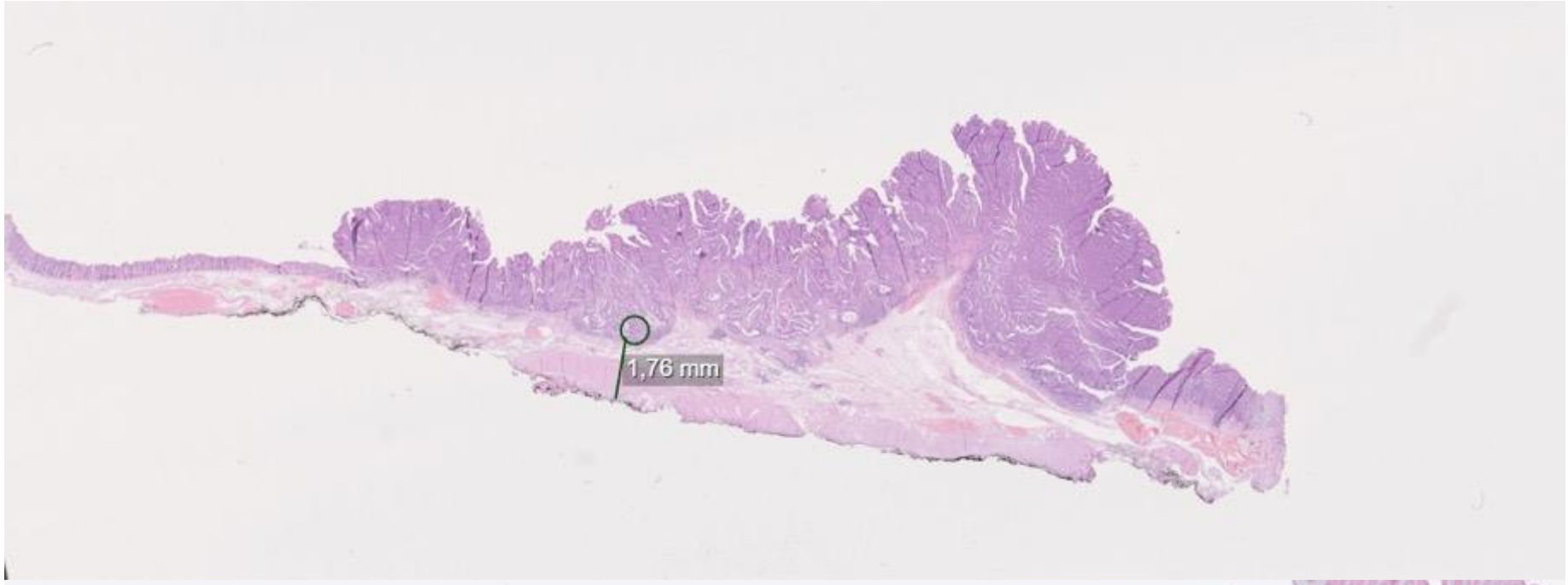
1,76 mm

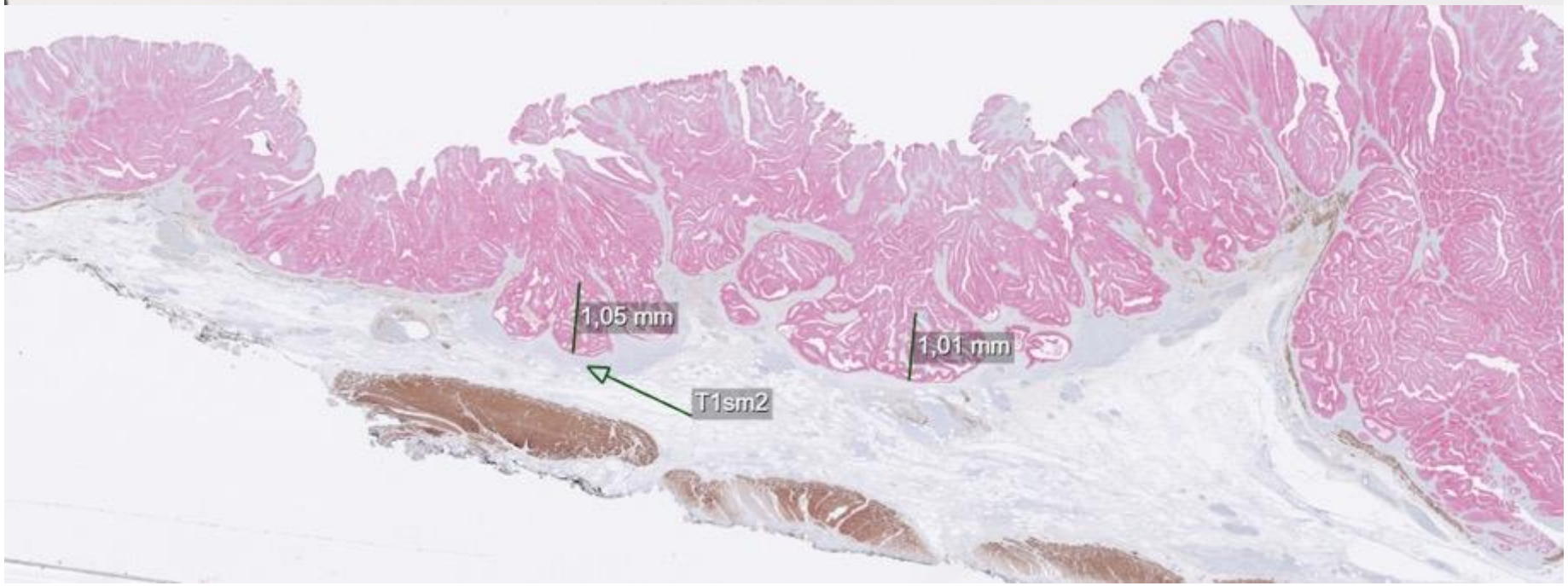
1,05 mm
1,01 mm
T1sm2

CIRCUMFERENT RESEKTIONSMARGINAL

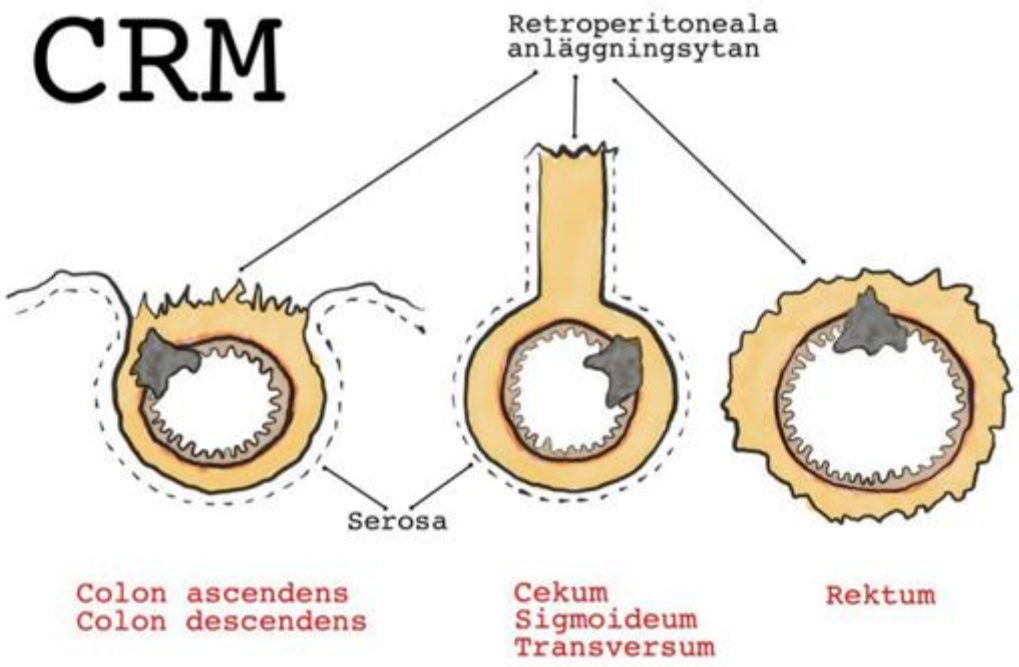

Bild: Hampus Nobin Gustafsson

63-ÅRIG KVINNA MED EN TUMÖR I SIGMOIDEUM

Anamnes, frågeställning samt ev. önskemål om samtidig histologisk eftergranskning eller kompletterande övriga analyser (t ex IHC)

kvinna med sigma cancer.
TN?
tack!

Preparatet utgörs av: sigmoideum

Återbesök:

Resektatets längd: 14,5 cm
Vidhängande fett: ca 10 x 9 cm

Tumörstorlek: 4,5 cm
Cirkulär tumörväxt: Ja
Tjocklek:12 mm
CRM svart
Serosa gul
Grön tusch motsatt serosan

Låggradigt adenocarcinom, pT3b
En tumördeposit (TD)

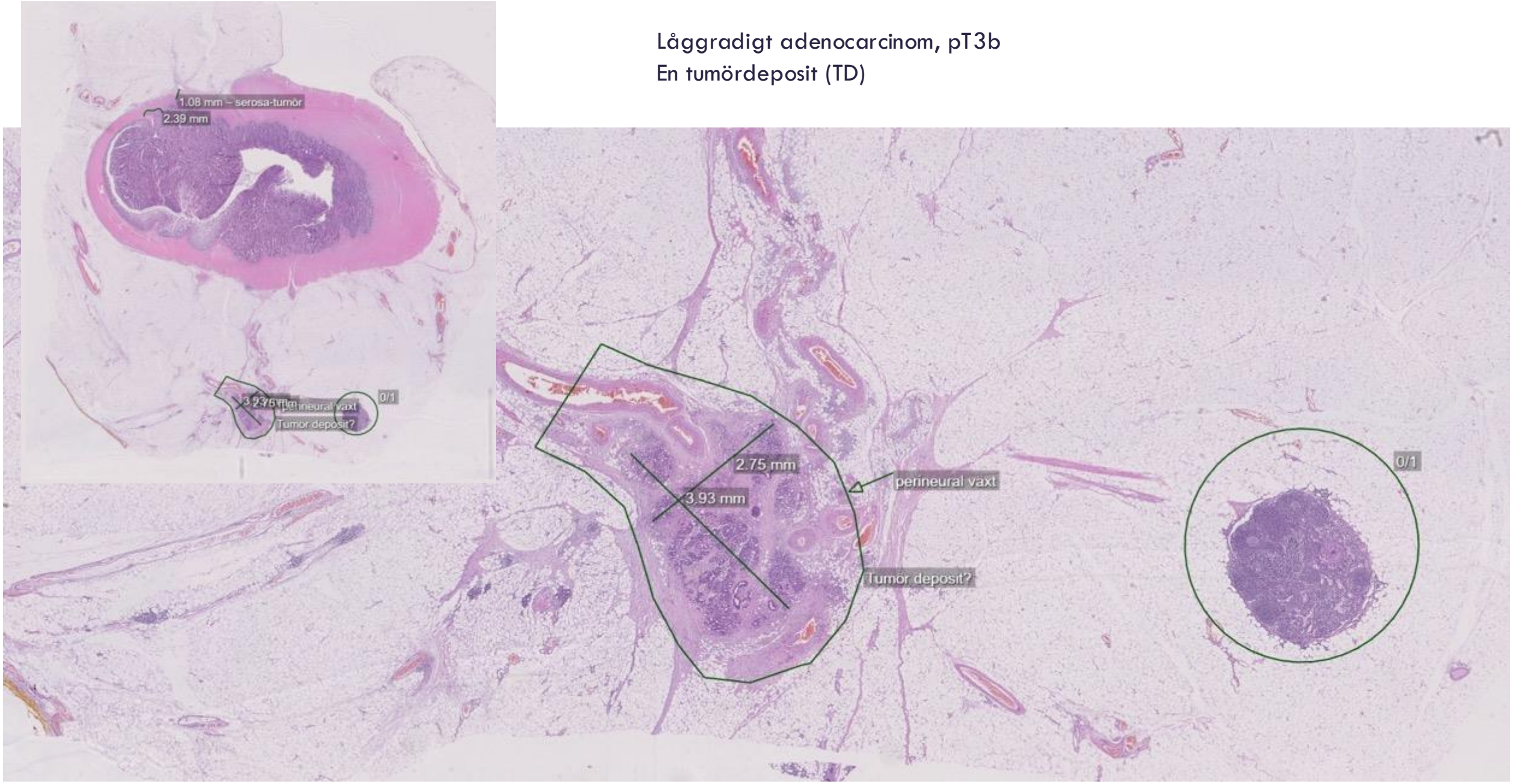

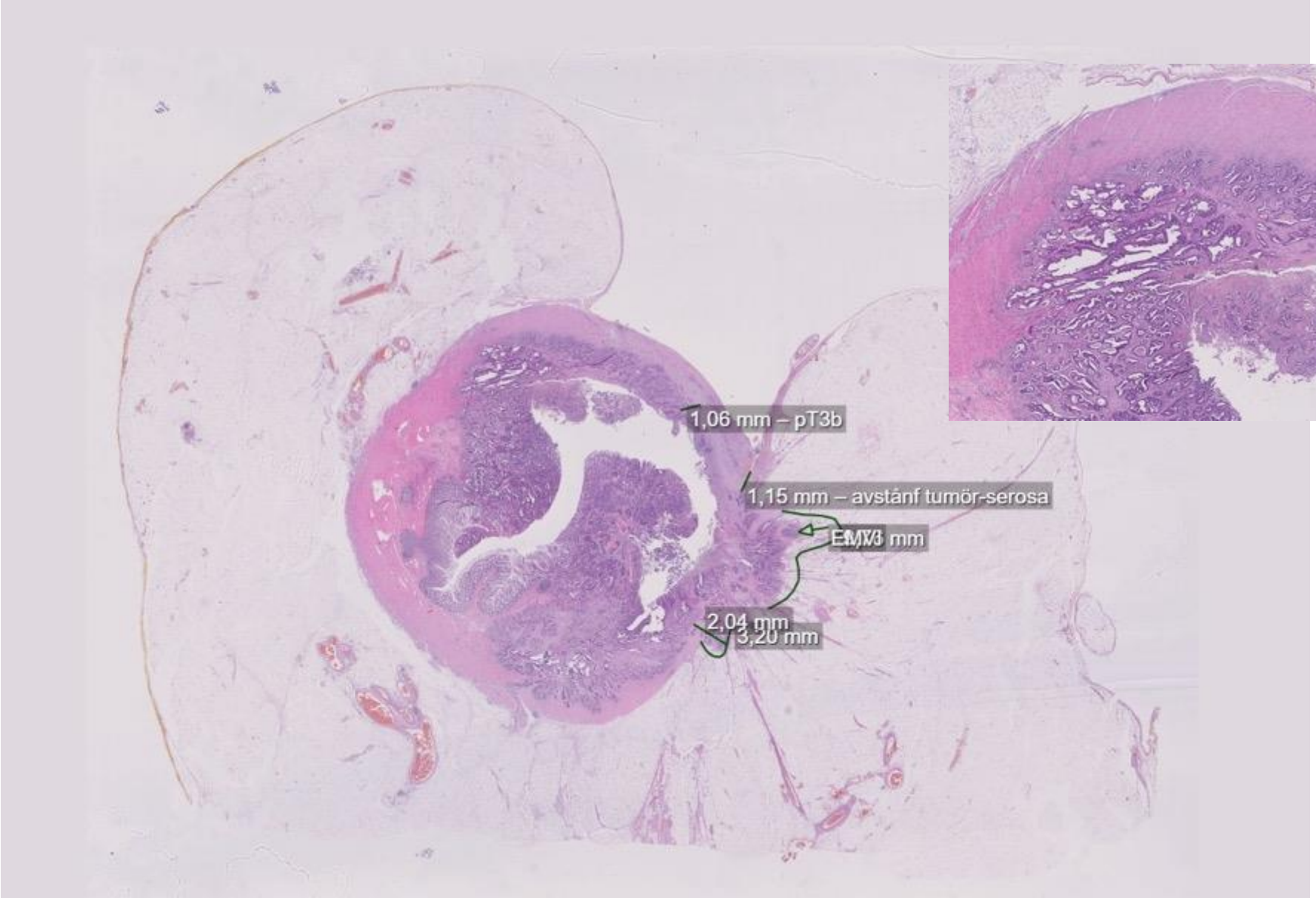
1,06 mm – pT3b
1,15 mm – avstånf tumör-serosa
EMVI
2,04 mm
3,20 mm

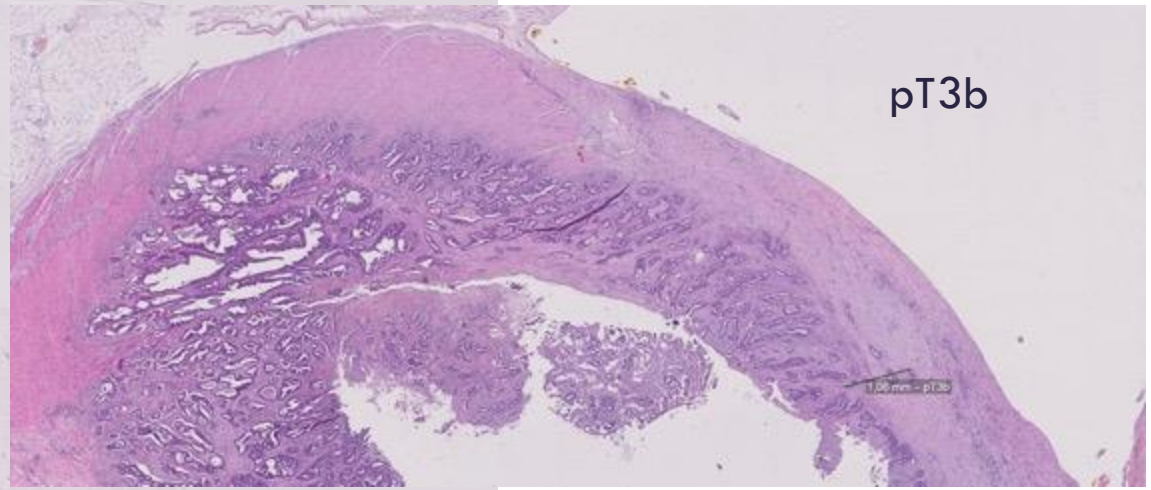
pT3b

V1
N1b (3/29)

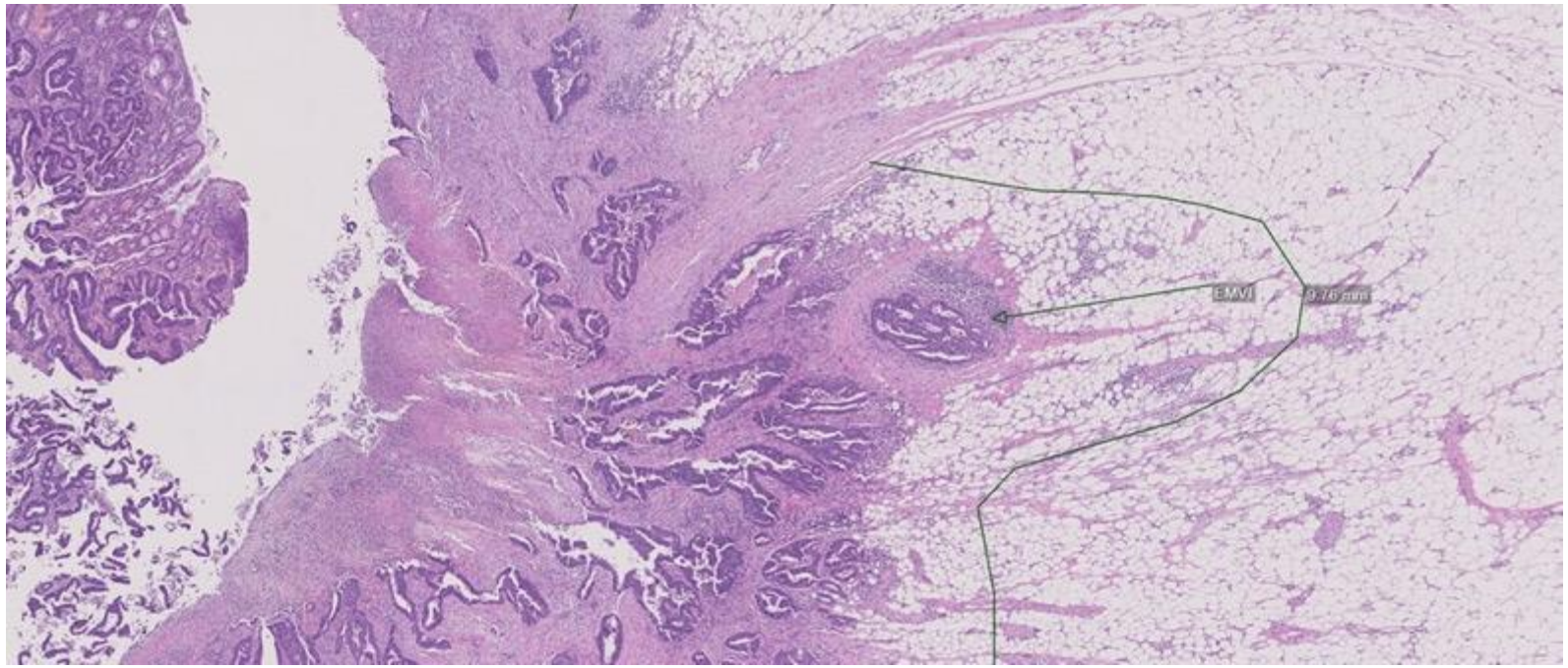

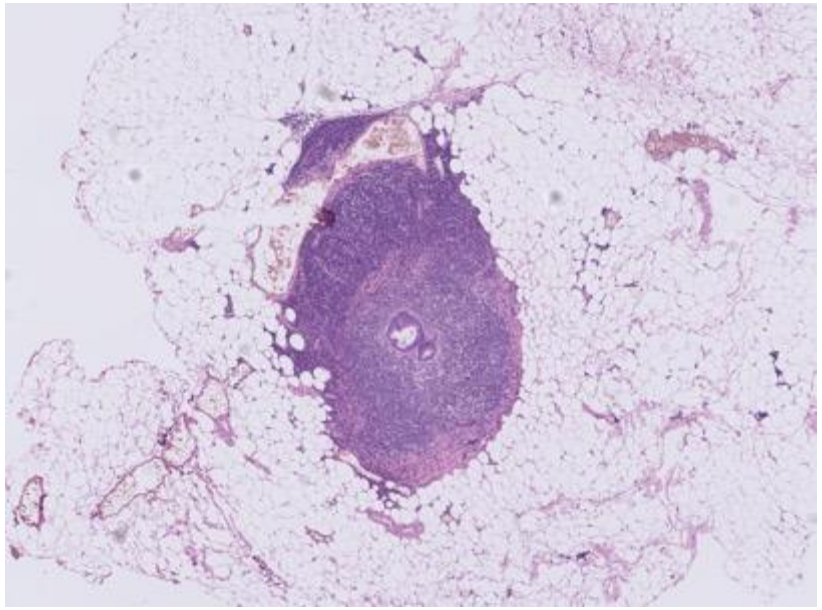

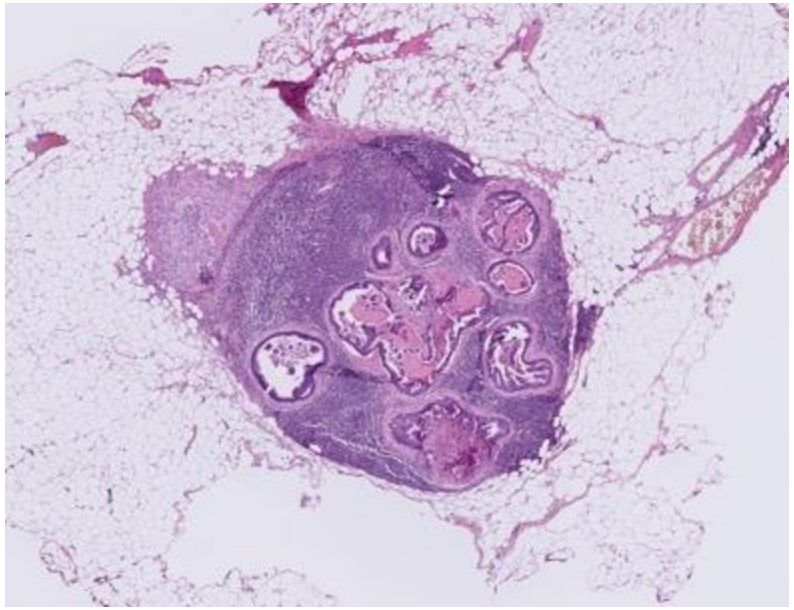

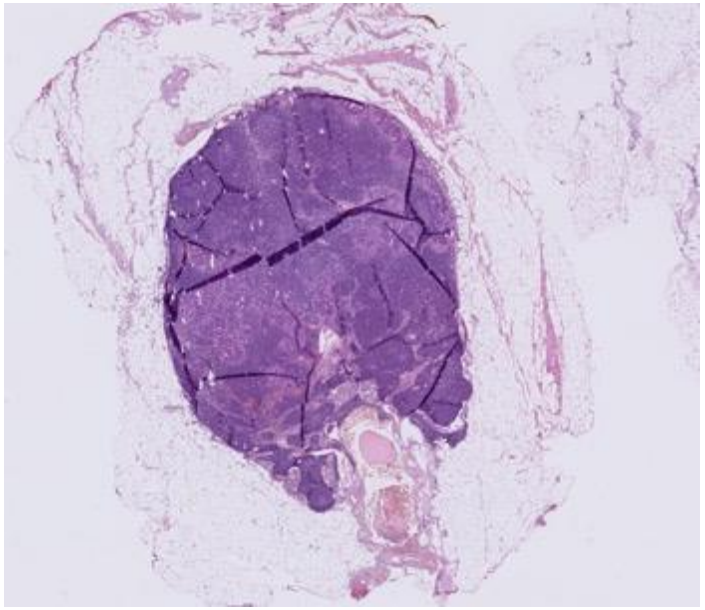

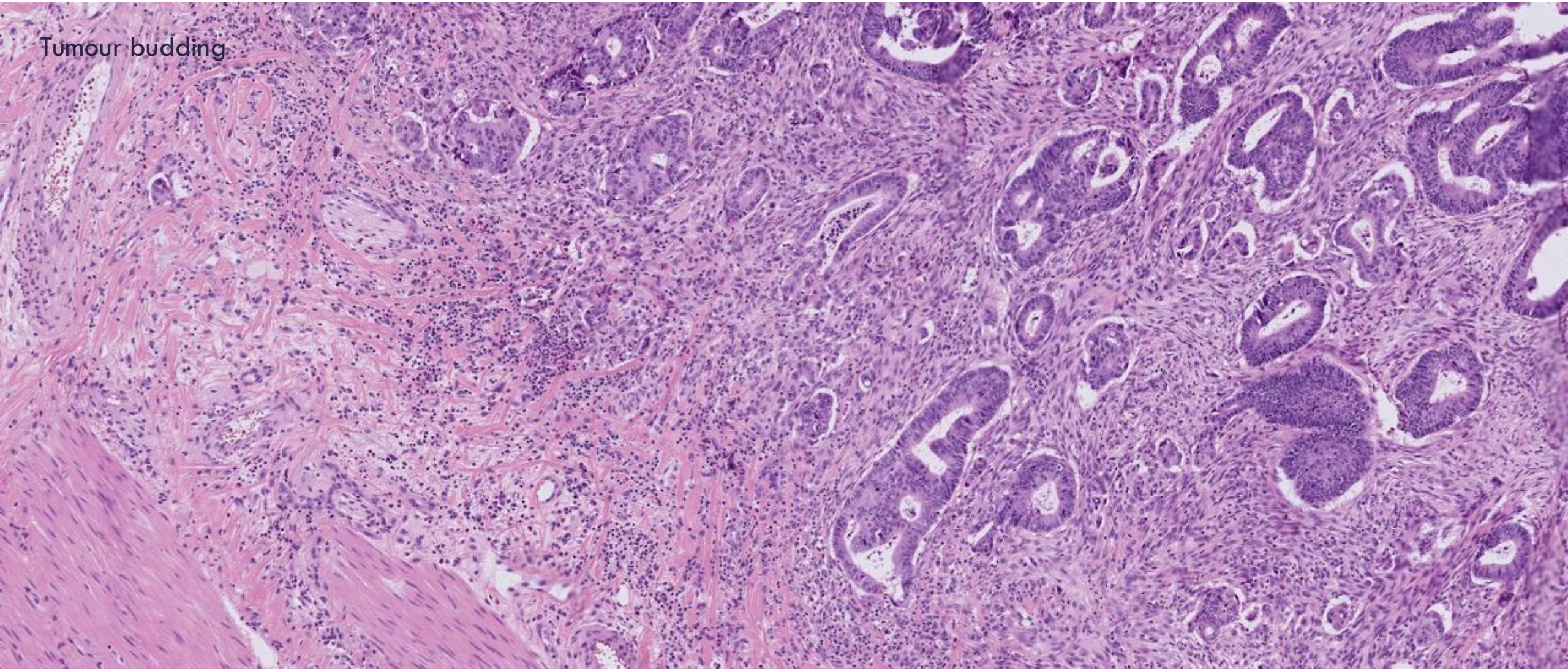
Tumour budding

Makroskopisk bedömning av mesorektal excision vid rektalcancer

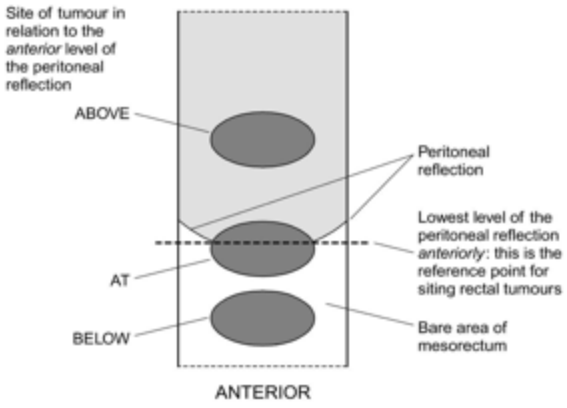

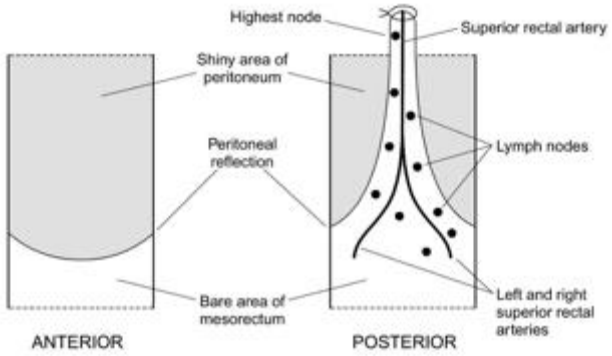

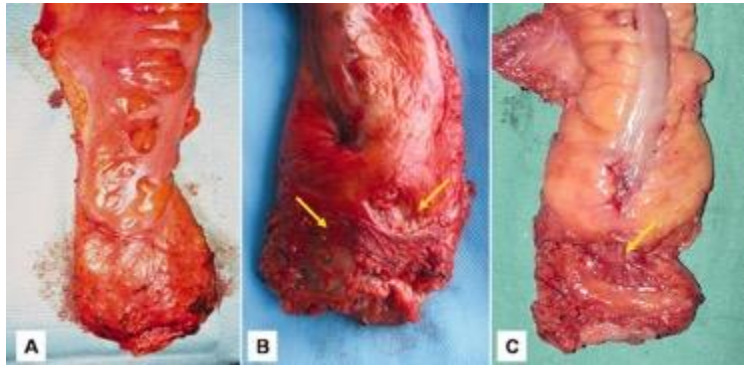

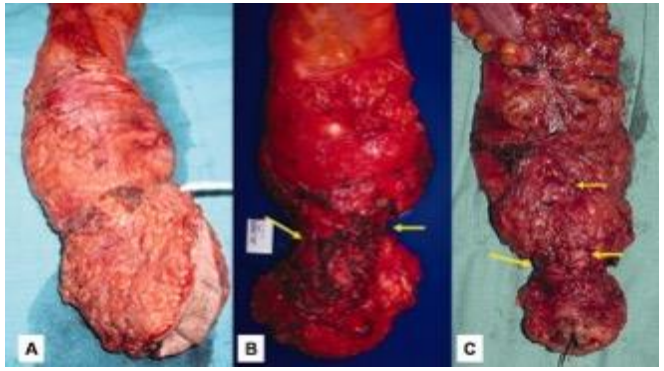

García-Granero et al., Cancer;115:3400-11(2009)

82-ÅRIG MAN MED EN TUMÖR I REKTUM

Anamnes, frågeställning samt ev. önskemål om samtidig histologisk eftergranskning eller kompletterande övriga analyser (t ex IHC)

Pat som genomgår resektion av rektoskigmoideum pga tumör i övre rektum, ingen neoadjuvant behandling.

Tacksam us enligt rutin!

Rektumresektat
Ingen neoadjuvant beh
Tumör ovan/invid omslagsvecket
Mesorektal fascia komplett
Tumörstorlek 30 mm
100% av circumferensen
Ingen säker infiltration genom muscularis propria, varför hela tumören bäddas
Tuschmarkeringar: Ventralt – röd, hö sida – grön, vä sida – svart, serosa – gul

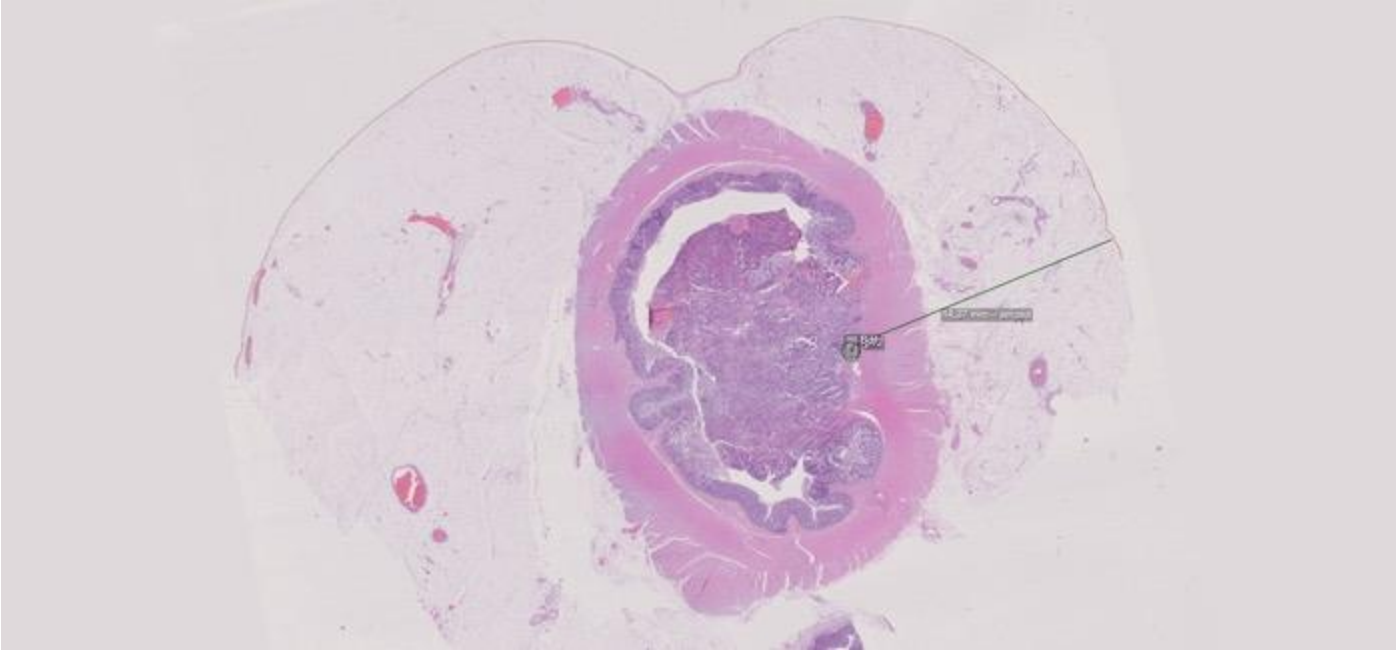

Låggradigt adenocarcinom
pT2 N0 (0/10)
Radikalt
L/V0, Pn0
Bd1

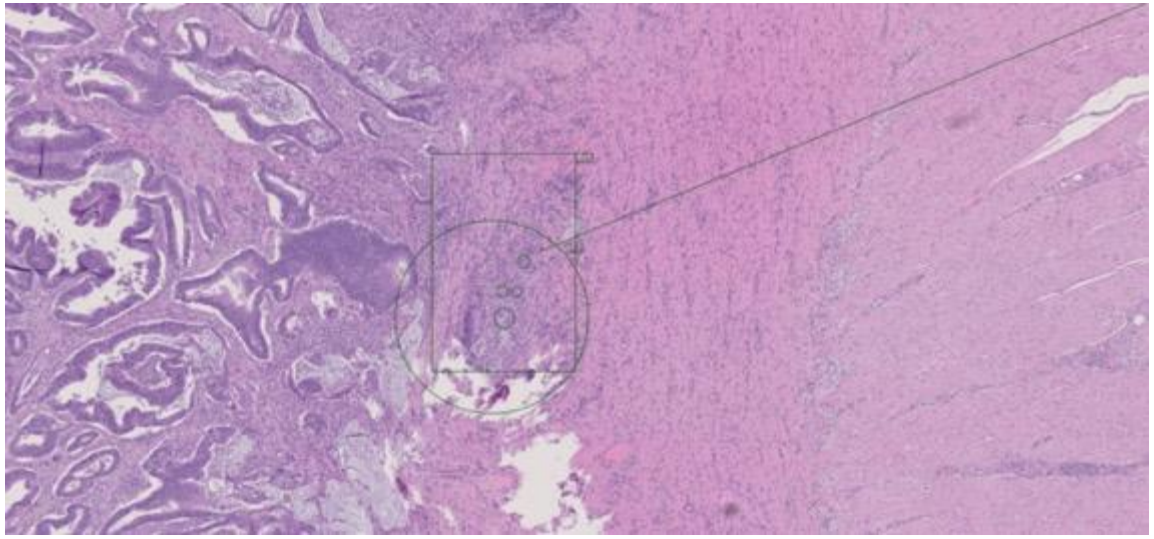

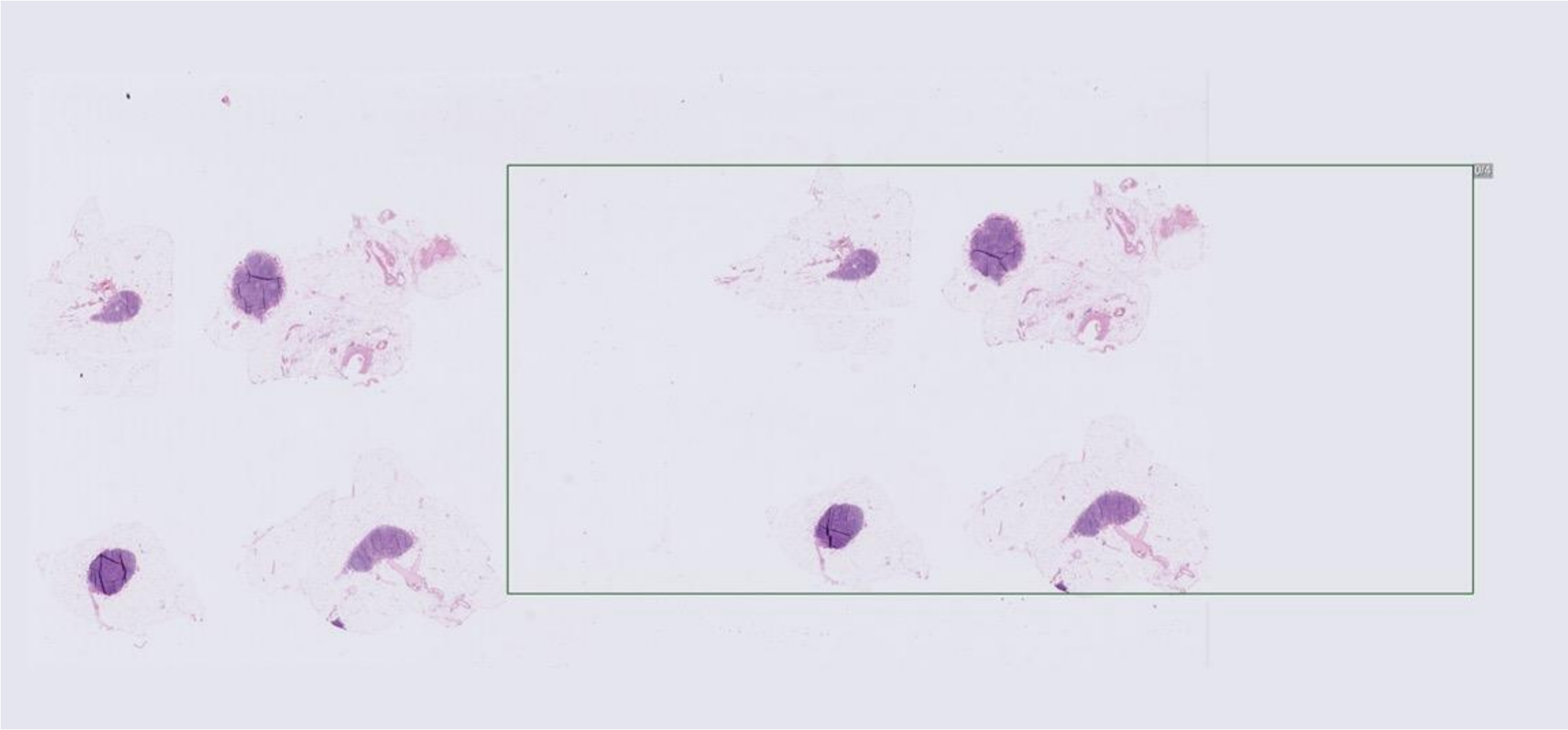

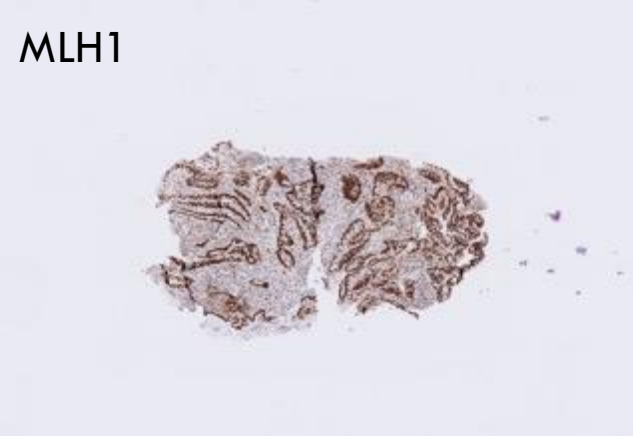
MLH1

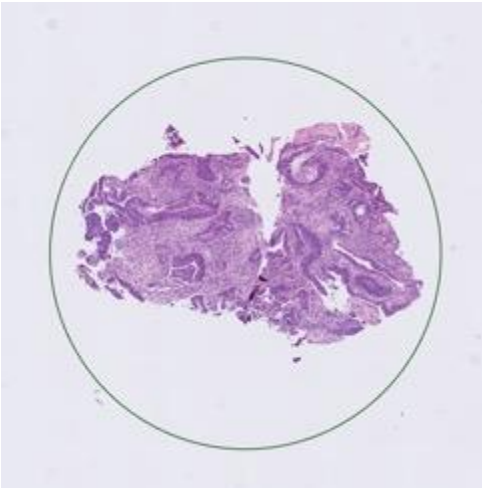

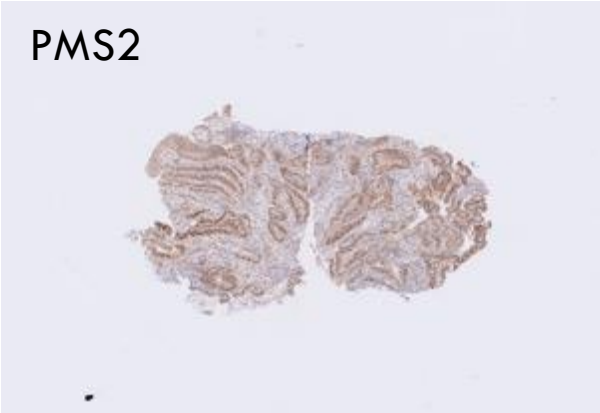
PMS2

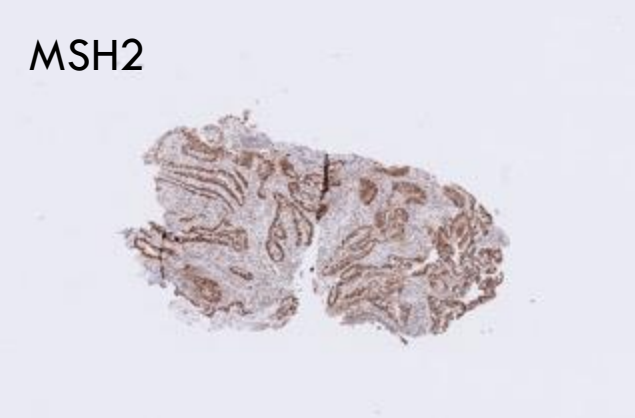
MSH2

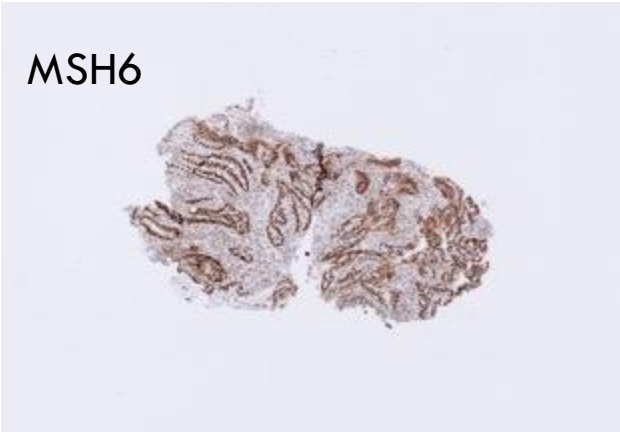
MSH6

67-ÅRIG MAN MED EN TUMÖR I REKTUM

Anamnes, frågeställning samt ev. önskemål om samtidig histologisk eftergranskning eller kompletterande övriga analyser (t ex IHC)

Cancer rekti i distala rektum. TEM operation i september 2020 där PAD påvisade T2NX tumör med tveksam radikalitet. Nu robotassisterad laparoskopisk rektumamputation efter kort neoadjuvant strålbehandling. Plastklips centrala kärl. Även lång sutur på rektum-anus övergången bakåt höger klockan 7 mot hårdare vävnad där man möjligen har perforerat vid TEM ingreppet. Tar även ytterligare bäckenvägg i samma område som skickas i fryssnitt samt PAD som komplettering (via annan remiss).

Tacksam TNM enligt protokoll med SVF prioritering. Kvarvarande tumörvävnad? Patologiska lymfkörtlar? Radikalt?

Preparatet utgörs av: Rektum

Rektumamputat
Kort strålning
Tumör nedom omslagsvecket
Mesorektal fascia med > 5mm rifter
Bläckmarkering analt om tumören
Tumörens längd 27 mm
50% av circumferensen
Tjocklek –
Hö grön, vä svart, ventralt röd,
Suturmarkering (hård vävnad) blå

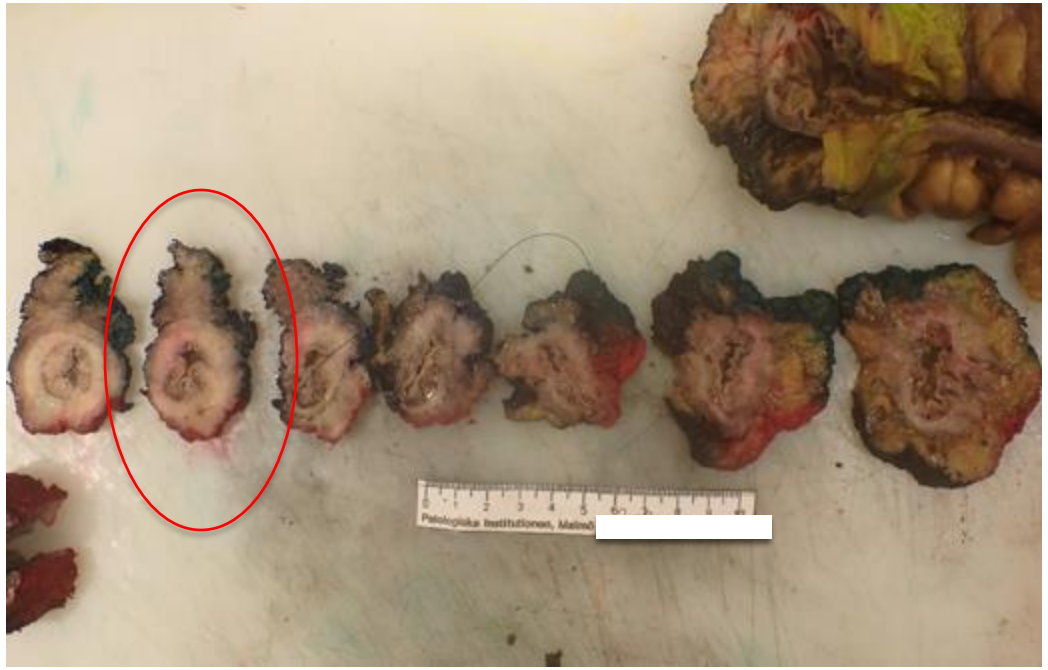

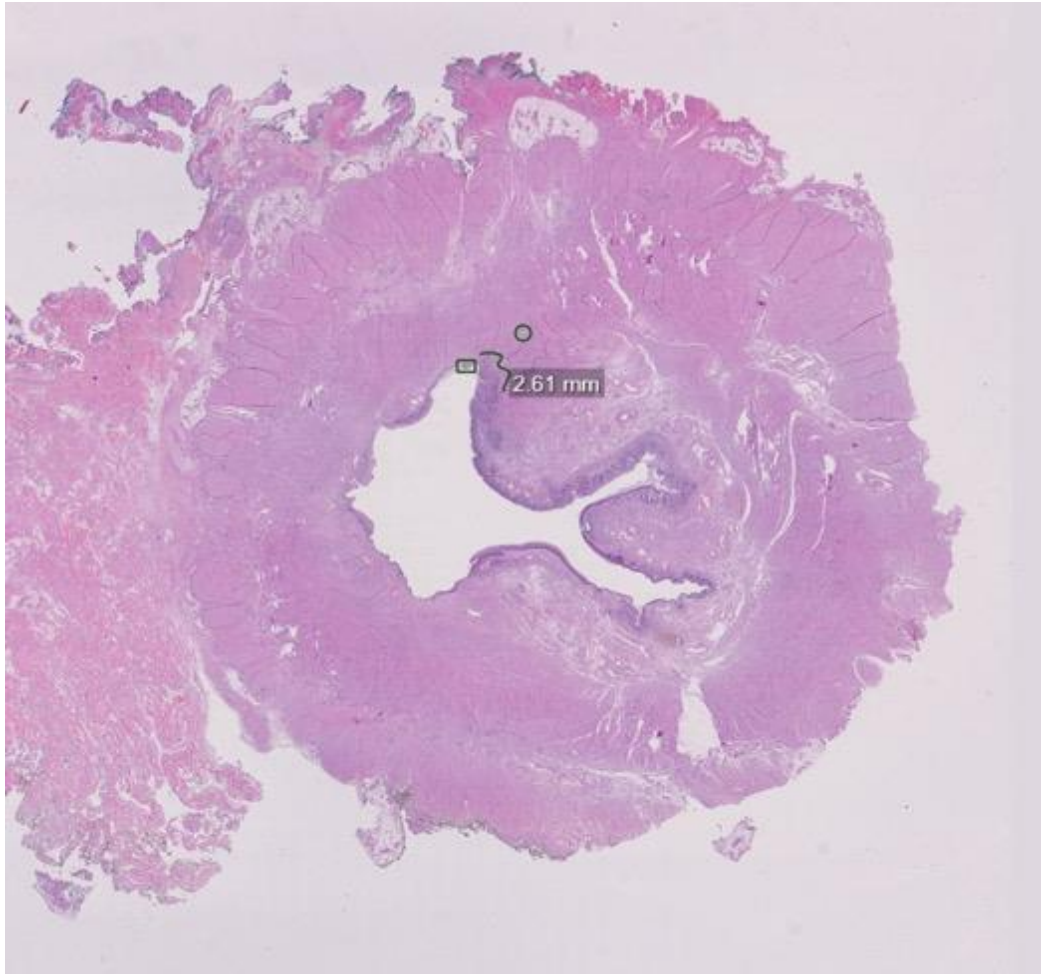

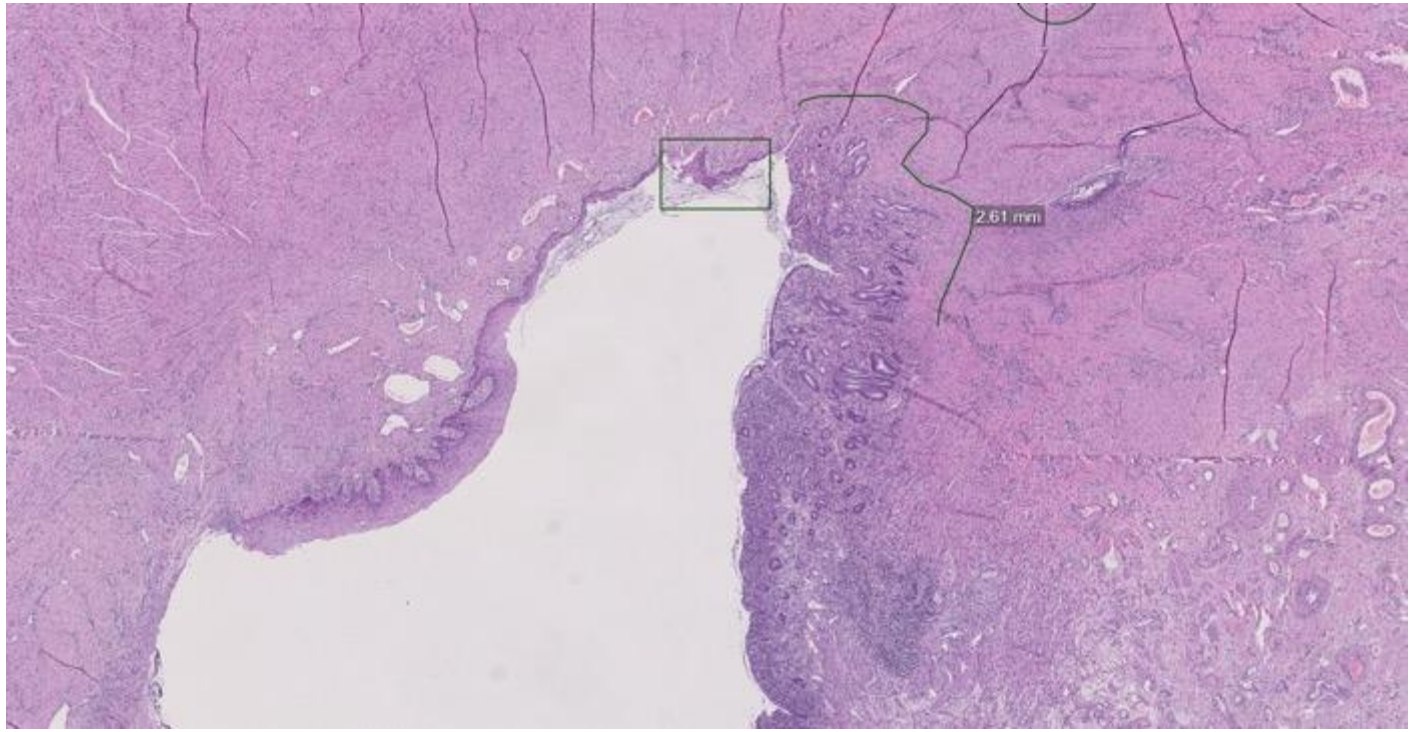

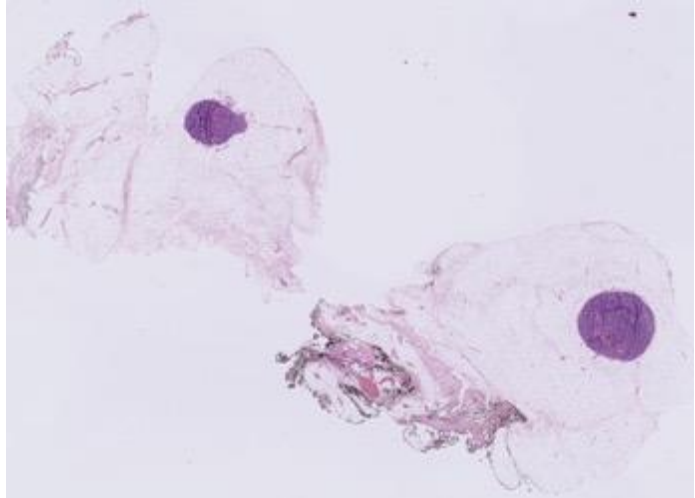

Låggradigt adenocarcinom
TRG 2 (Cancer överskuggas av fibros)
ypT2 N0 (0/17)
Inga riskfaktorer

ACKUMULERANDE KUNSKAP MEN FÅ KLINISKA ANALYSER

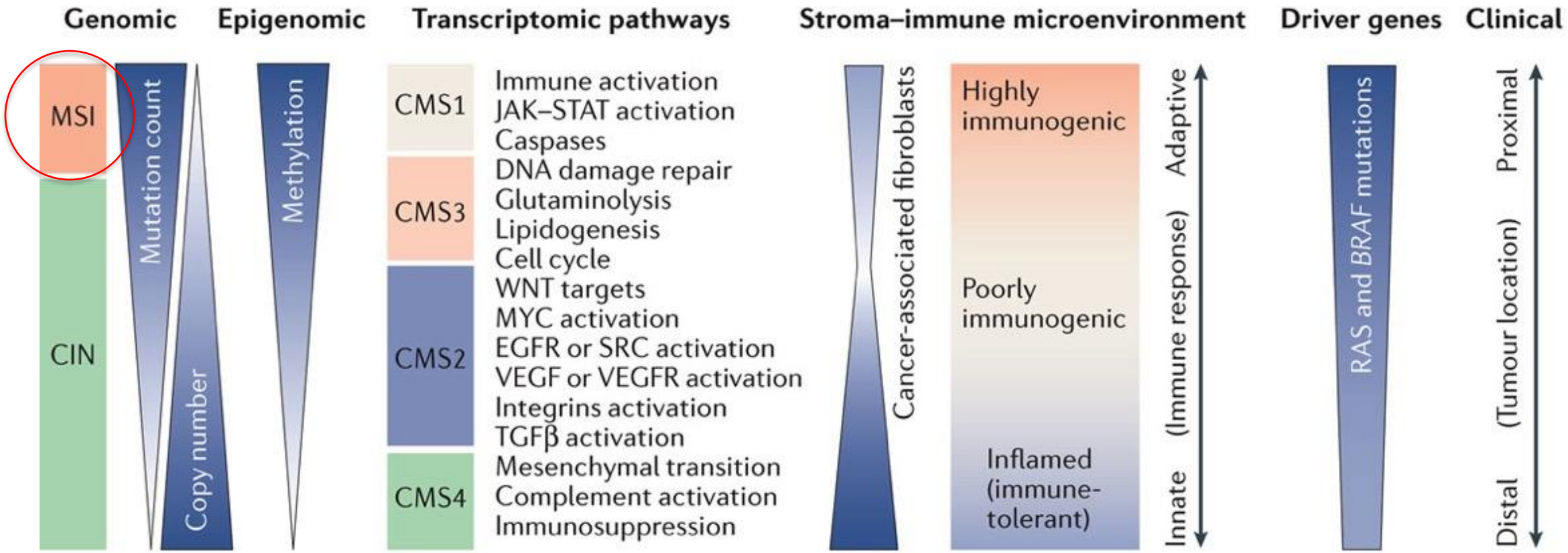

Dienstmann, Nature Reviews Cancer 79–92 (2017)

Vad kommer härnäst:
Gensignaturer?
Immunoscore?
ctDNA?

PREDIKTION - SAMMANFATTNING

- Adenocarcinom i kolon och rektum är inte en sjukdom utan en familj av sjukdomar med:
  - olika molekylära karakteristika
  - olika förmåga att utvecklas och anpassa sig
- Värdet av prediktiva faktorer minskar i senare sjukdomsstadier
- Svårt att skilja på prognostiskt och prediktivt värde i senare sjukdomsstadier
- Interaktion mellan biomarkörer ökar komplexiteten
- Viktigt att identifiera små subgrupper

TERAPIVÄGLEDANDE BIOMARKÖRER VID CRC - NULÄGE

- Onkologisk behandling av lokaliserad CRC (perioperativ CRT och/eller adjuvant CT) baseras främst på lokalisation och tumörstadium. *Vem ska ha adjuvant behandling?*
- *KRAS/NRAS* golden standard för behandlingsstratifiering vid metastaserad CRC
- *BRAF* analyseras parallellt med RAS
- Ännu ingen kliniskt etablerad biomarkör för angiogenes-inhibitorer
- dMMR/MSI-H

TEKNOLOGISKA MILSTOLPAR INOM DET MOLEKYLÄRGENETISKA FÄLTET

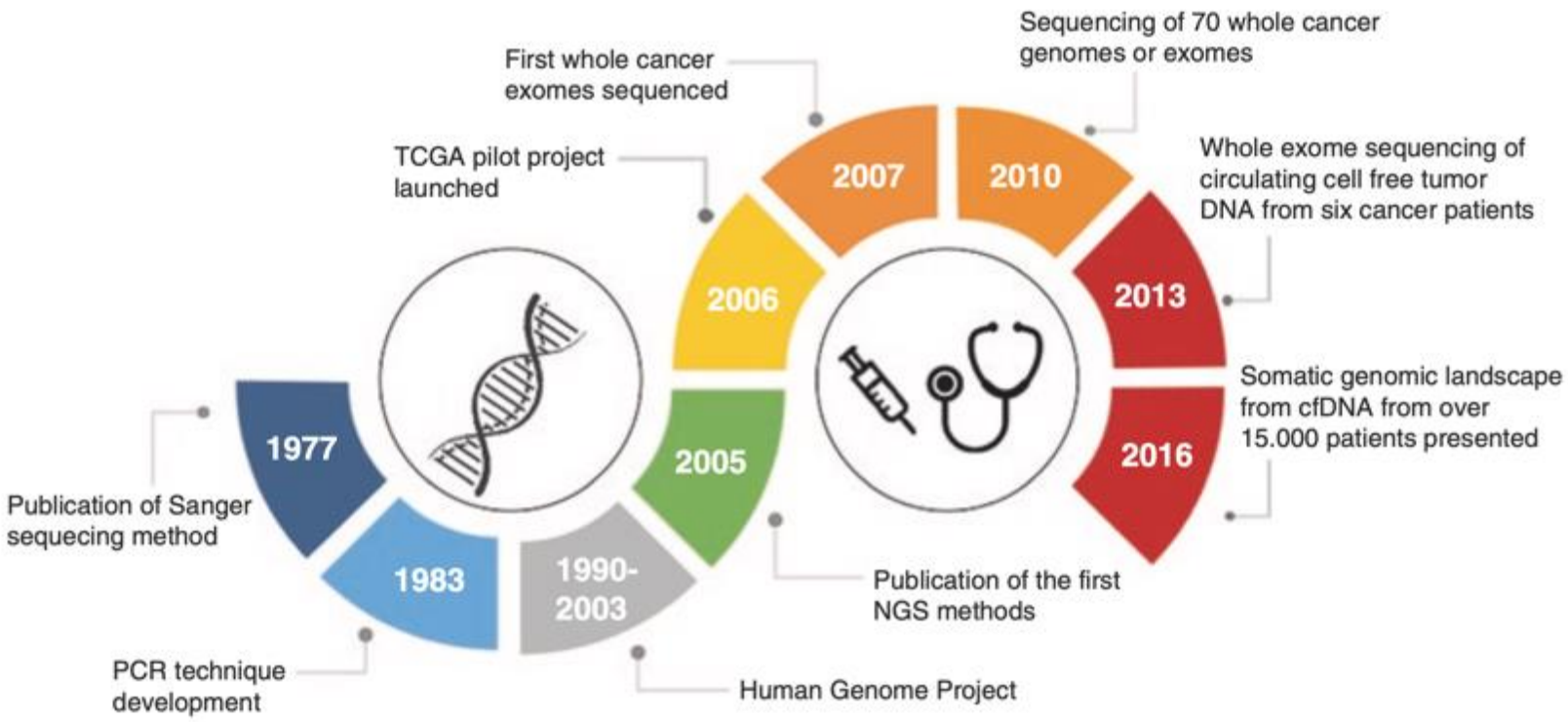

Technologies of the Future, https://doi.org/10.1007/978-3-030-27994-3_8

VAL AV VÄVNAD

- Utgångspunkten är formalinfixerad, paraffinbäffad (FFPE) vävnad
- Molekylärpatolog ansvarar för materialets lämplighet för analys och väljer ut representativt tumområde
- Cytologimaterial kan också fungera (DNA extraheras från celllysat från utstryk eller paraffininbäddat centrifugerat cytologimaterial = cellblock, som snittas)
- Etablerad NGS-diagnostik i Sverige är validerad ned till en tumörcellshalt på 10% (motsv ca 5% muterade alleler)
- Helexomsanalyser (främst inom forskning) kräver betydligt mer vävnadsmaterial/DNA, högre tumörcellshalt (>30%) och sekvensering av matchat normalprov

BASAL MOLEKYLÄR KARAKTERISERING - RAS

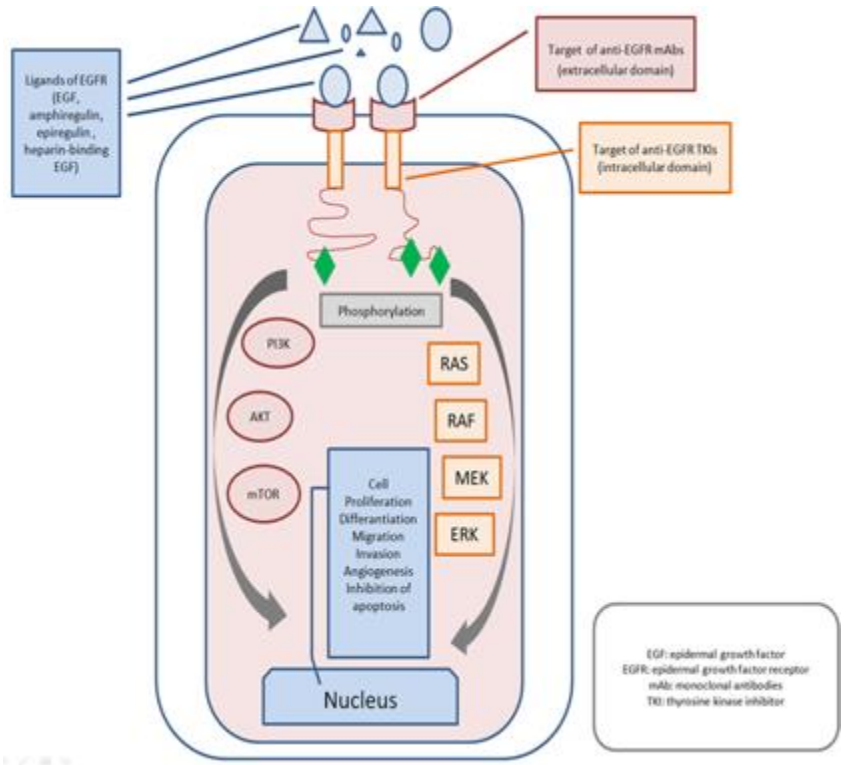

InTech Open DOI: 10.5772/62304 (2021)

- KRAS
  - exon 2,3,4/codon 12, 13, 59, 61, 117, 146
  - ~ 40 %
- NRAS
  - exon 2, 3, 4/codon 12, 13, 59, 61, 117
  - ~ 5%
- ➢ Vid diagnos av all mCRC
- ➢ Inför terapival – negativ prediktor för EGFRi
- ➢ Analysen kan utföras på primärtumör eller metastas

BASAL MOLEKYLÄR KARAKTERISERING - BRAF

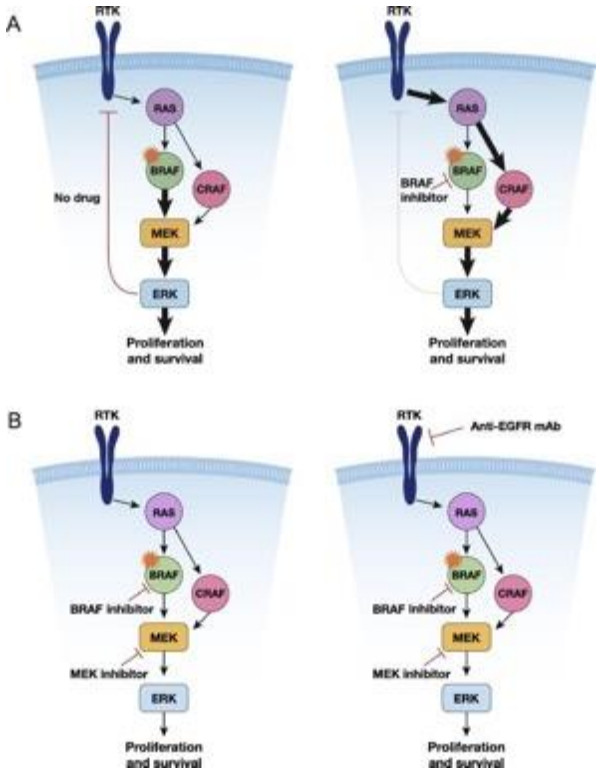

Cancer Treatment Reviews 60109-119 (2017)

- $BRAF^{V600E}$
  - ~ 10%
- ➢ Prognostisk ogynnsam faktor (Främst vid MSS om lokaliserad, oberoende av MSI-status vid mCRC)
- ➢ Nytta av kombinationsbehandlingar i prospektiva behandlingsstudier
- ➢ Analysen kan utföras på primärtumör eller metastas

MMR-STATUS

- dMMR/MSI ses vid cirka 15 % av icke-metastatisk CRC och 5 % av metastatisk CRC
- dMMR/MSI prognostiskt gynnsamt vid icke-mCRC, ej prognostiskt vid mCRC
- dMMR/MSI prediktivt för immunterapi-respons
- IHC och PCR likvärdigt, NGS på väg

LIQUID BIOPSY

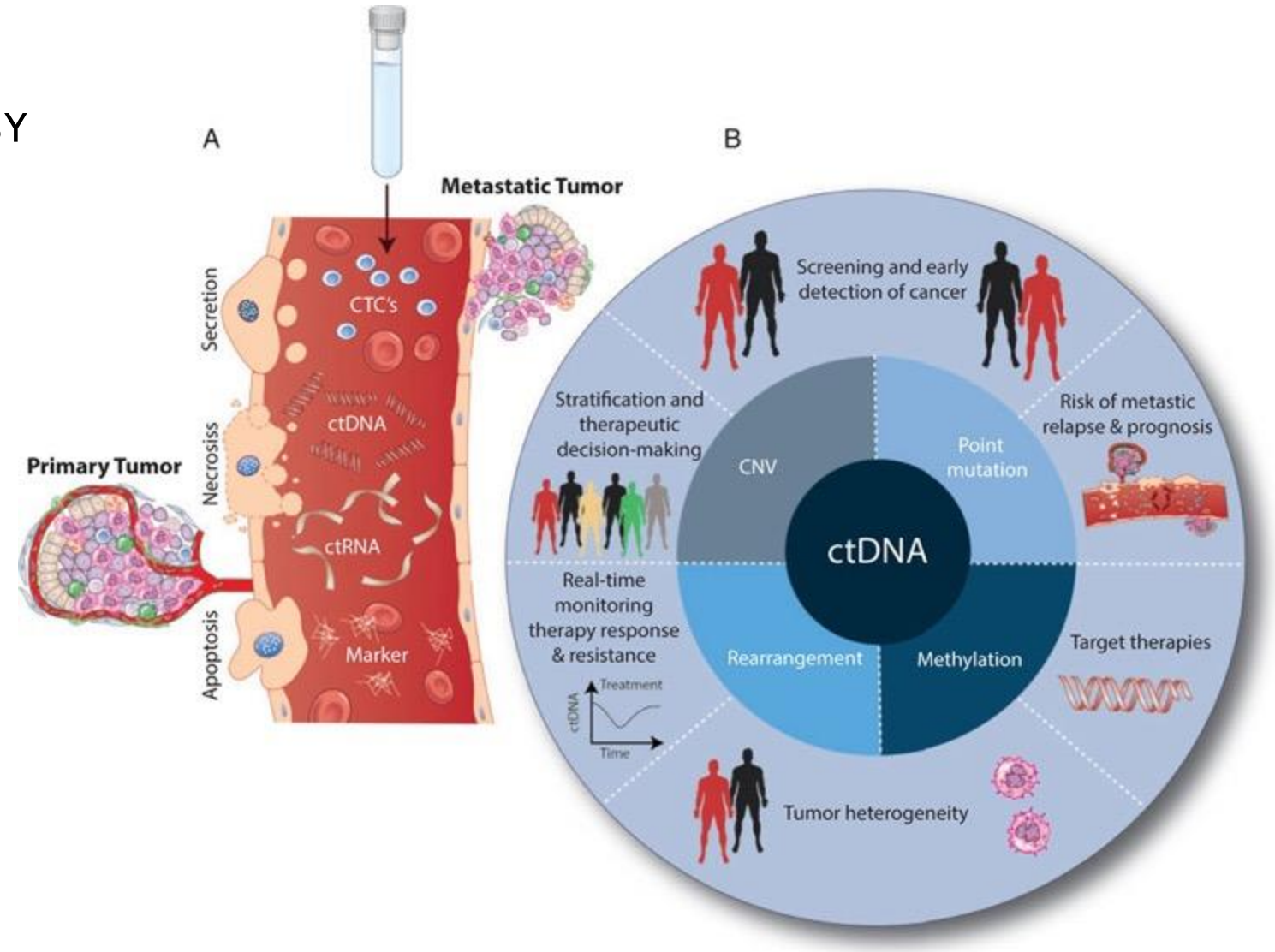

Tack för uppmärksamheten! Frågor välkomna!